臨床の現場から

各診療科紹介 42

外科紹介

―成人鼠径部ヘルニアについて―

外科　部長　加賀城 安

はじめに

成人鼠径部ヘルニアは外科領域で手術件数が最も多いcommon diseaseです。高齢化とともに、今後さらに増えていくと予想されています。今回、本疾患について解説するとともに、当科で行っているヘルニア外来と短期入院手術を紹介します。

鼠径部ヘルニアとは

―用語と原因―

外鼠径ヘルニアと内鼠径ヘルニアを合わせて鼠径ヘルニア、さらに大腿ヘルニアを加えて鼠径部ヘルニアと呼びます。原因には、加齢に伴う組織の脆弱化や腹膜鞘状突起開存以外に、腹腔内圧上昇、栄養障害、糖尿病、ステロイド使用、免疫不全、コラーゲン代謝異常、遺伝的要因などの複合的関与が考えられています。

―診断と治療―

立位で鼠径部が膨隆し、臥位で消失する特徴的な症状があれば診断は容易です。当院では鼠径部を除圧した腹臥位CT（図1）を追加して、診断能の向上と不顕性ヘルニアの発見に努めています。通常の仰臥位CTでのヘルニア診断率は40%前後ですが、腹臥位CTでは約95%と診断能が格段に向上します。

手術以外に治療法はなく、脱出した腹腔内組織が還納できなくなる嵌頓などのリスクもあるため、原則全て手術適応になります。特に女性は嵌頓リスクが高く、手術が強く推奨されています。標準術式はメッシュを用いたtension-free法で、腹腔鏡下手術が年々増えています。tension-free法であれば、腹腔鏡を使用しない鼠径部切開法と腹腔鏡下手術の治療成績はほぼ同等です。当科では年間110件前後のヘルニア手術を施行しており、患者さんに応じたテーラーメイド治療を心がけています。

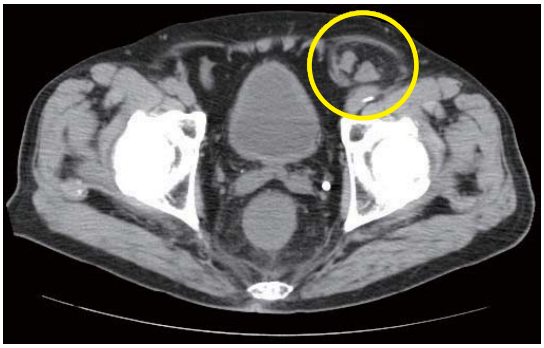

図 1.　左外鼠径ヘルニア症例（180 度回転させています）

―日常診療での注意点―

ヘルニア嵌頓は腸閉塞の主な原因になります。腸閉塞が疑われる患者さんを診察する際には、鼠径部を含めた身体所見の観察と腹部CTまたは超音波検査が重要になります。この際の腹部CTは通常の仰臥位CTで構わないと思います。

ヘルニア外来

外科領域では本疾患、下肢静脈瘤、痔核などの専門外来を設けている施設が増えており、当院でも2017年1月にヘルニア外来を開設しました。当科若手医師の協力のもと、2019年11月末時点で148名の患者さんが受診され、ヘルニアと診断された方の約85%が当科で手術を受けられました。82名が他院からの紹介患者さんで、紹介なしの患者さんの多くは当院ホームページが来院契機になっていました。

ヘルニア外来は毎週水曜日の午後に行っていますが、鼠径部ヘルニア以外にも腹壁瘢痕ヘルニアや臍ヘルニアなど、腹壁全般のヘルニアを扱っています。

短期入院手術（表1）

当科では3～5日間入院でのヘルニア手術を行ってきましたが、日帰り手術を希望される患者さんが年間数人程度来院されます。2014年の診療報酬改定以来、全国でクリニックを中心に日帰り手術を行う施設が急増しています。日帰り手術のニーズは今後さらに増えると思われ、医療費削減効果も期待されます。医療保険制度の違いはありますが、アメリカでは鼠径ヘルニア手術の約90%が日帰り手術で行われています。

昨年9月、大阪のクリニックで日帰り手術を見学する機会がありました。全国各地から症例が集まっており、需要は決して少なくないと感じました。しかし、日帰り手術を実施するためにはソフト、ハードの両面で整備が必要になります。そこで、日帰り手術や短期入院を希望される患者さんを対象に、1泊2日の短期入院手術を始めました。手術は安全性と低侵襲性を重視して、鼠径部切開法の一つであるリヒテンシュタイン法を行っています。症例を積み重ねるとともに整備を進め、将来的には手術同日に帰宅する日帰り手術を導入したいと考えています。

おわりに

「たかがヘルニア、されどヘルニア」と言われますが、知れば知るほど奥深い疾患だと感じています。ヘルニア外来以外でも紹介は随時受けつけていますので、お気軽にご相談ください。

表 1.　短期入院手術

■ 適応
- ECOG PS 0 ～ 1
- 外鼠径ヘルニアまたは内鼠径ヘルニア
- 抗血栓薬の内服なし

■ 麻酔法
- 静脈麻酔＋局所麻酔によるバランス麻酔

■ 手術術式
- リヒテンシュタイン法

PS：Performance status